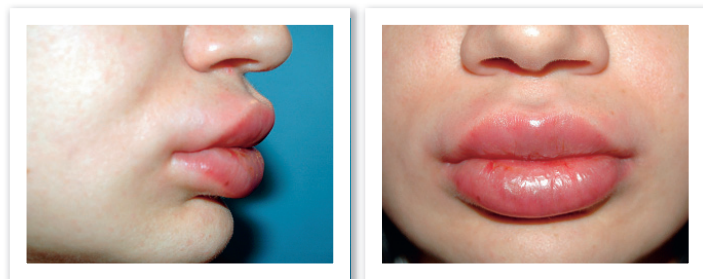


Iz prakse dr Dimitrija Panfilova ČUVAJTE SE TEČNOG SILIKONA



Usne, šest godina nakon ubrizgavanja tečnog silikona. Iako je korekcijom drugog lekara izvađen deo silikona, očigledno je da problem nije rešen.

Među supstancama koje služe za „popunjavanje“ bora i udubljenja na licu i uvećanje usana postoje resorptivni „fileri“, tj. oni, koje organizam razgradi nakon šest meseci do dve godine i trajni fileri kod kojih nema te spontane resorpcije. Nema trajnog filera kod kojeg ne može da dođe do alergijske ili reakcije na strano telo. Najčešći i najteži problemi kod injekcionih tretmana podmlađivanja (ubrizgavanja filera) javljaju se prilikom upotrebe tečnog silikona kao trajnog filera kojim se popunjavaju bore na licu ili povećavaju usne. Da bi prikrili već pomalo kompromitovan naziv „tečni silikon“, neki nesavesni „terapeuti“ su ga prekrstili u „biopolimer“, što je samo zbirni (hemijski) naziv za istu supstancu – kao kada bi vam neko umesto „pšenica“ rekao „žitarica“!

Dakle, čuvajte se ako vam neko ponudi uklanjanje bora na rukama nekim neidentifikovanim „filerom“ ili tečnim silikonom. U oko 40 odsto slučajeva upotreba tečnog silikona ima katastrofalne posledice koje se mogu javiti i deset godina nakon ubrizgavanja. Najveći problem je što takve posledice niko ne može da otkloni u potpunosti, jer je tečni silikon proziran i ne postoji fizički ni hemijski način da se identifikuje u tkivu. Dakle, bežite od tečnog silikona kao đavo od tamjana. Ovo sredstvo nije na pozitivnoj listi uvoznih preparata, što znači da je na negativnoj listi. Njegova primena je ilegalna u celoj Evropi, pa i kod nas. Za potrebu popunjavanja bora i udubljenja na licu, povećanje usana i jagodica (*facestyling*) najbezbednije je presađivanje sopstvenog masnog tkiva. Jedini nedostatak ovog tretmana je da je najskuplji.

HIRURŠKE „GREŠKE“ I NEUSPELE OPERACIJE

Na svetskim kongresima plastične hirurgije vrhunski stručnjaci često demonstriraju i neuspele rezultate svojih operacija, kako bi na konkretnom primeru pokazali drugima gde je nastala greška. Obično su tu radi o uzrocima koji se nisu mogli predvideti ili su toliko retki da spadaju u domen statističke greške (ali se, ponekad, dogode i najboljima).

Ni vrhunski plastični hirurzi ne mogu za sebe tvrditi da nikada nisu imali nikakvih komplikacija. Ipak, kod najboljih plastičnih hirurga su te komplikacije veoma retke, pa i ako se nešto desi, tada se radi reč je o „minornim komplikacijama“ za koje je on obučan da ih rešava.

Češći su slučajevi kada „terapeut“ nije završio adekvatnu specijalizaciju ili kada je greška rezultat nestručnog rada, primene loših materijala ili nesavesnog postoperativnog ponašanja pacijenta...

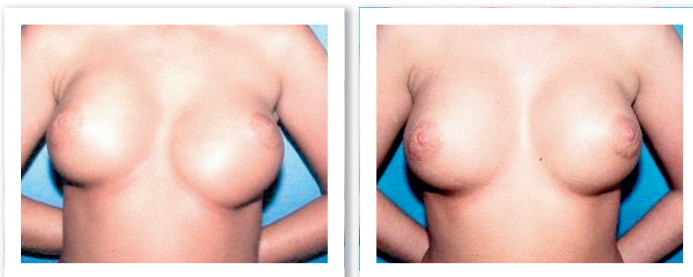
KOREKCIJE: DA LOŠE POSTANE MANJE LOŠE!

Srećom po pacijente, većinu estetski loših rezultata moguće je korigovati u manjoj ili većoj meri i dovesti ih do estetski zadovoljavajućeg nivoa.

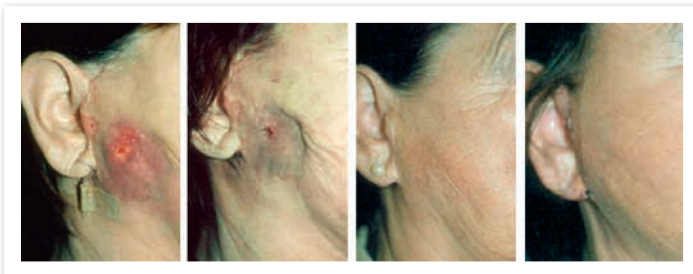
Istina, nijedan hirurg ne voli da radi korekcije (posebno one posle sopstvenog operativnog zahvata), ali su one ponekad neizbežne jer se u hirurgiji radi sa živim tkivom i niko ne može garantovati kako će ono reagovati. Nekada se loš rezultat dobije iako je sve urađeno po najvišim standardima i uz vrhunsku spretnost i bogato iskustvo hirurga.

Osim retkih korekcija koje sam radio na svojim pacijentima, češće sam se susretao sa slučajevima korekcije tuđeg lošeg rada. Ponekad sam na to i pristajao zapanjen kako je neko ko sebe zove doktorom mogao da učini to što je učinio ili iz želje da pacijentu pomognem i ublažim mu muke koje ima pri pogledu u ogledalo.

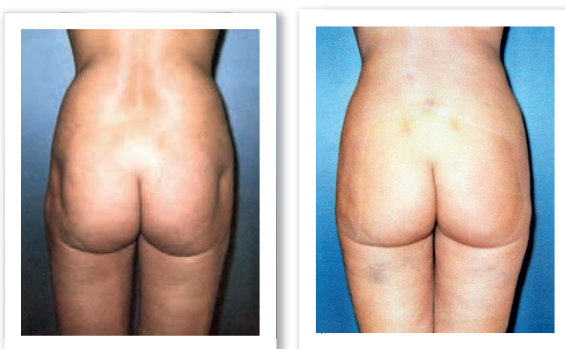Evo nekih slučajeva u kojima sam svojim radom uspeo da to i postignem:



Neko je sve učinio kao bi povećanje grudi bilo apsolutno neprihvatljivo: asimetričan nivo implantata, „razroke“ bradavice... (slika levo). Korekcijom sam uspeo da većinu stvari dovedem u red (slika desno).



1. Oštećena koža lica tri nedelje posle urađenog fejs-liftinga
2. Endoskopskim pregledom pronašao sam zaboravljeni tupfer u licu
3. Posle 10 meseci i mikrolipofilinga (punjenja vlastitim masnim tkivom)
4. Posle 12 meseci i jednostavno urađenog mini fejs-liftinga



Posle urađene liposukcije od strane otorinolaringologa (!?) pacijentu su ostale rupe sa obe strane stražnjice, (slika levo). Defekti su popunjeni vlastitim masnim tkivom i dobijen je prihvatljiv oblik zadnjice, (slika desno)